

Génitoplastie cosmétique

Pour ou contre ?

Dr Marie Hélène Colson

Directeur d'enseignement

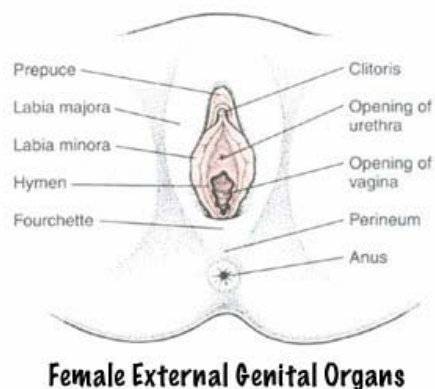
DIU de Sexologie

Faculté de médecine de Marseille (France)

Dr Marie Hélène Colson, Montréal Septembre 2008

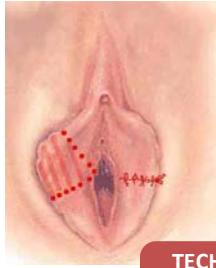Génitoplastie cosmétique chez la femme, les interventions les plus courantes

- ✓ Interventions à visée réparatrice et reconstructive (périnée, hymen, après excision...)
- ✓ Réduction (chirurgicales ou Laser)
 - ❑ Réduction des grandes lèvres
 - ❑ Plasties de réduction du clitoris
 - ❑ Nymphectomies
 - ❑ Nymphoplastie, réduction des petites lèvres
- ✓ lipoplasties de rajeunissement, et lipostructure
 - ❑ Grandes lèvres (lipofilling, lifting)
 - ❑ Pubis (liposuccion, lifting)
 - ❑ Vulve (lifting, liposuccion, pubopexies)
 - ❑ Vagin (rétrécissement)
- ✓ amplifications du point G

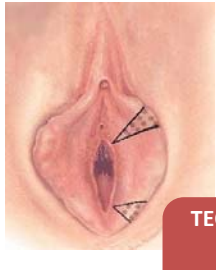
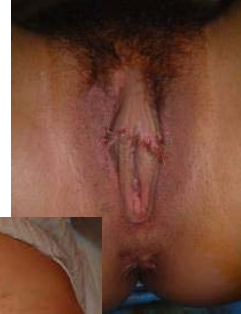
Dr Marie Hélène Colson, Montréal Septembre 2008

Nymphoplasties de réduction



TECHNIQUE AVEC RESECTION CENTRALE EN V



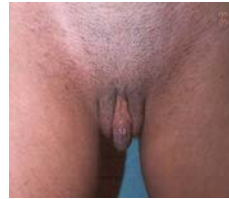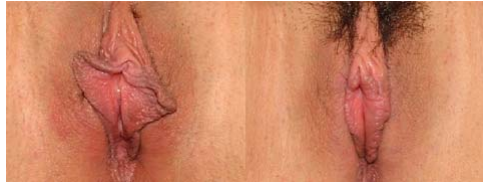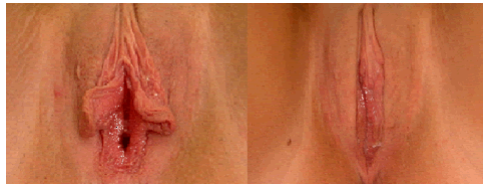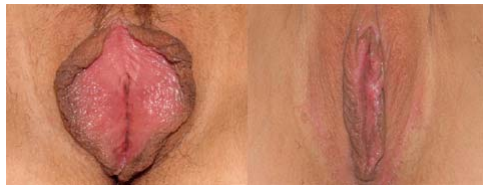TECHNIQUE AVEC RESECTIONS LATERALES DITE « V-V »



Diapos B.J. PANIEL, (Créteil-France)

Dr Marie Hélène Colson, Montréal Septembre 2008

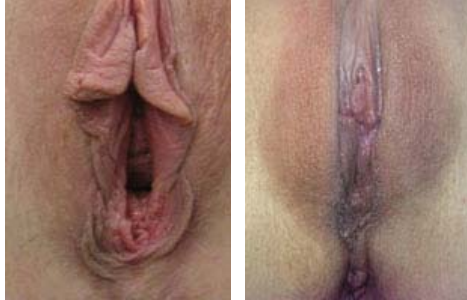nymphoplastie de réduction, quelques résultats



Diapos B.J. PANIEL, (Créteil-France)

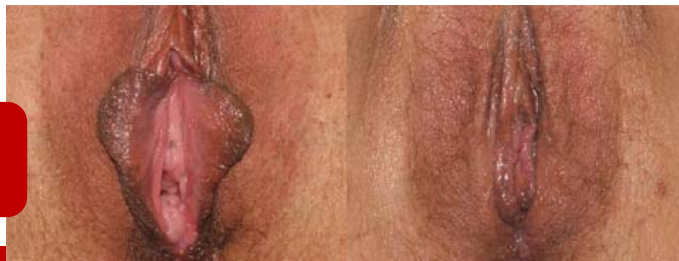Dr Marie Hélène Colson, Montréal Septembre 2008

Nymphoplasties combinées



Pre-op combined Labiaplasty,
Perineoplasty and Vaginoplasty
1 month post-op

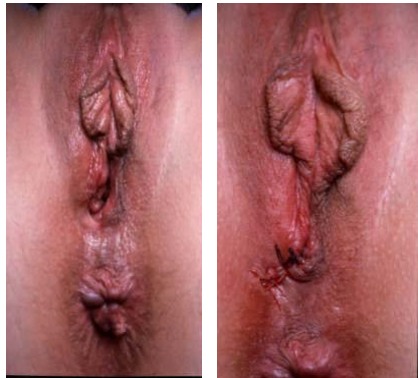combined
Labiaplasty, and
Vaginoplasty



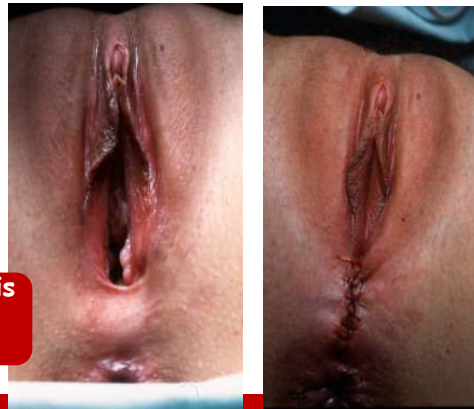Diapos B.J. PANIEL, (Créteil-France)

Dr Marie Hélène Colson, Montréal Septembre 2008

Béances vulvaires

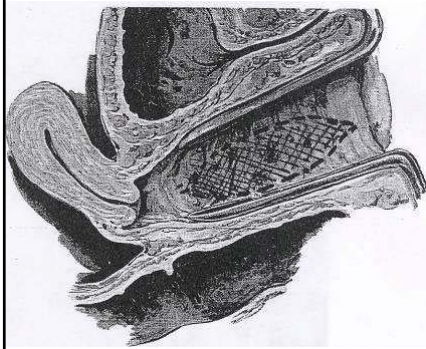


Béance vulvaire par diastasis
des muscles releveurs de
l'anus

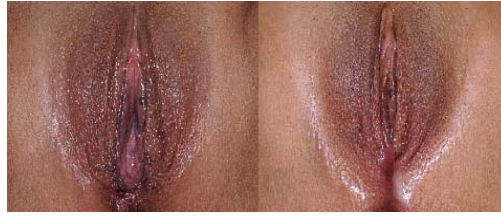

Diapos B.J. PANIEL, (Créteil-France)

Dr Marie Hélène Colson, Montréal Septembre 2008

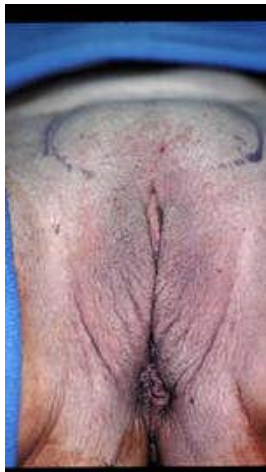

Béances vaginales

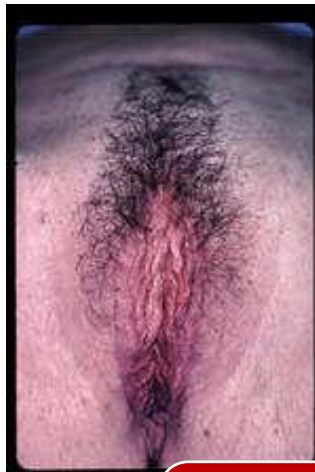

Vaginoplastie au laser
(D. Matlock)

Dr Marie Hélène Colson, Montréal Septembre 2008



Excès de graisse pré
pubienne délimité par
le cercle



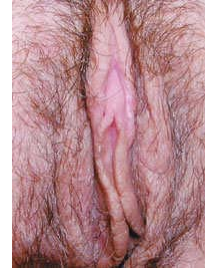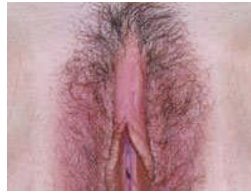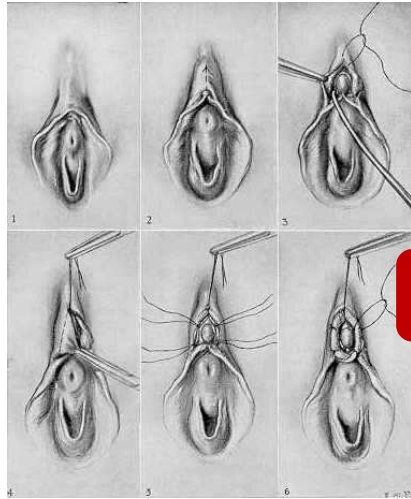
Liposuction du pubis et réduction des grandes lèvres

Réduction des grandes lèvres
Par ablation d'un croissant
cutané sur la face interne et
liposuction de la graisse pré
pubienne

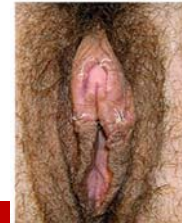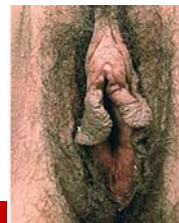Diapos B.J. PANIEL, (Créteil-France)

Dr Marie Hélène Colson, Montréal Septembre 2008

Exérese du prépuce



Circoncision féminine,
(ablation du
capuchon et
nymphectomie)




Diapos B.J. PANIEL, (Créteil-France)

Dr Marie Hélène Colson, Montréal Septembre 2008

Amplification du point G.

- ✓ **Acide hyaluronique**, (D. Matlock)
- ✓ **Collagène** (M. Benattar)
- ✓ **Méthode**
 - en position gynécologique, exposition speculum, en ambulatoire
 - injection de 2 à 3 ml d'AH de part et d'autre du trajet de l'urètre, à une distance de 2 à 4 cms de l'orifice vaginal
 - résorption en 3 à 4 mois
- ✓ **Plus de 400.000 occurrences sur Google**
- ✓ **pas d'études publiées**
- ✓ **résultats anecdotiques**



Dr Marie Hélène Colson, Montréal Septembre 2008

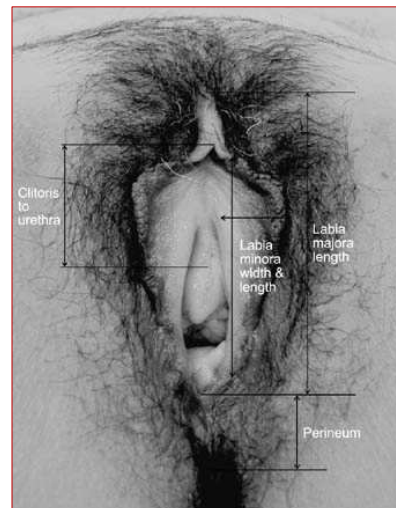
Pour le « Sex Design » : quelles justifications scientifiques ?



Dr Marie Hélène Colson, Montréal Septembre 2008

Peu d'outils permettant la validation des méthodes de génétoplastie cosmétique

- ✓ Pas de consensus préopératoire sur la taille des OGE féminins
- ✓ cartographie génitale incertaine
 - ❑ taille du clitoris*
 - ✓ Index clitoridien moyen 18,5 mm
 - ✓ l'âge, la taille, le poids, la prise de C.O. ne modifient pas la taille du clitoris
 - ❑ mesures des OGE** féminins sur 50 femmes non ménopausées



**Verkauf BS, Von Thron J, O'Brien WF. Clitoral size in normal women. *Obstet Gynecol* 1992;80:41-4.

*** Lloyd J, Crouch NS, Minto CL, Liao LM, Creighton SM 2005 Female genital appearance: "normality" unfolds. *BIOG* 112(5):643-646. 20.

Dr Marie Hélène Colson, Montréal Septembre 2008

Mensurations OGE de la femme (n=50)

Lloyd J, Crouch NS, Minto CL, Liao LM, Creighton SM 2005 Female genital appearance: "normality" unfolds. *BJOG* 112(5):643-646. 20.

	extrêmes	moyenne	DS
Longueur du clitoris	5-35	19,1	8,7
Largeur gland clitoridien	3-10	5,5	1,7
Distance clitoris-urètre	16-45	28,5	7,1
Longueur grande lèvre	7-12	9,3	1,3
Longueur petite lèvre	20-100	60,6	17,2
Largeur petite lèvre	7-50	21,8	9,4
Longueur périnée	15-55	31,3	8,5

Lloyd J, Crouch NS, Minto CL, Liao LM, Creighton SM 2005 Female genital appearance: "normality" unfolds. *BJOG* 112(5):643-646. 20.

Dr Marie Hélène Colson, Montréal Septembre 2008

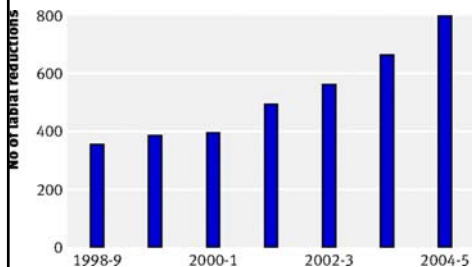
Peu de résultats publiés

	ROUZIER / PANIEL	PARDO	MUNHOZ
année	2000	2006	2006
Pays	France	Chili	Brésil
N=	163	55	21
recul	9 ans	60 jours	45 mois
âge	12-67	10-55	
technique	Nymphectomies partielles	Résection avec conservation d'un lambeau supérieur	laser
complications	7%	7%	5%
satisfaction	87%	91%	85,7%

Rouzier R, Louis-Sylvestre C, Paniel BJ, Haddad B. Hypertrophy of labia minora: Experience with 163 reductions. *Am J Obstet Gynecol* 2000;182:35-40. / Pardo J, Sola V, Ricci P, Guilloff E. Laser labioplasty of labia minora. *Int J Obstet Gynaecol* 2006;38-43. / Munhoz, A.M., Filassi, J.R., Ricci, M.D, Aldrighi, C.M., Correia, L.D., Aldrighi, J.M., Ferreira, M.C. Aesthetic labia minora reduction with inferior wedge resection and superior pedicle flap reconstruction. *Plast Reconstr Surg*. 2006;118(5):1237-47; discussion 1248-50.

Dr Marie Hélène Colson, Montréal Septembre 2008

La réalité scientifique de la génitoplastie cosmétique féminine aujourd'hui



Liao, L. M. et al. BMJ 2007;334:1090-1092

Number of labial reductions in the NHS

- ✓ une demande x 2 en 5 ans
- ✓ tendance à la banalisation (Designer Laser Vaginoplasty)
- ✓ Lih Mei Liao & S. Creighton
 - ❑ 490.000 occ. Google
 - ❑ annonces de cliniques sur 47 des 50 premiers résultats
 - ❑ pas de guide de bonnes pratiques
- ✓ Août 2008, dénoncée par le Royal Australian and New Zealand College of Obstetricians and Gynaecologists, qui la juge "coûteuse, risquée, injustifiée"

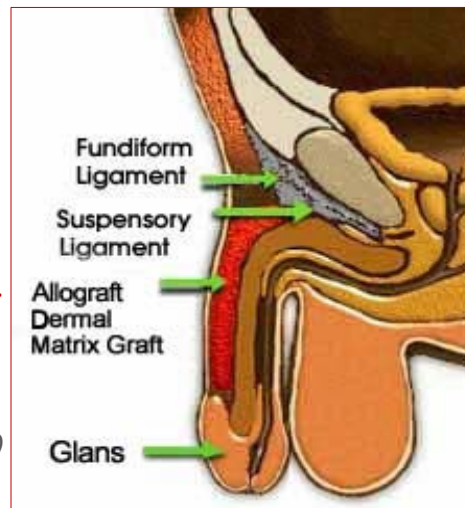
BMJ

Copyright ©2007 BMJ Publishing Group Ltd.

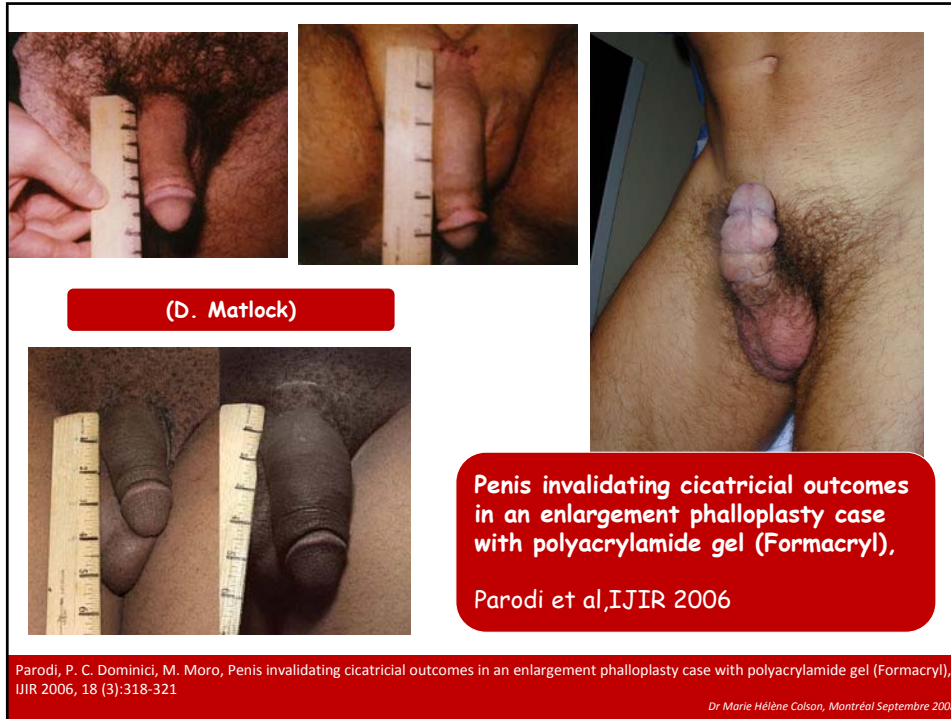Dr Marie Hélène Colson, Montréal Septembre 2008

Génitoplasties masculines

- ✓ Courbures et m. de La Peyronie
- ✓ pénoplasties d'allongement
 - ✓ liposuction pubis
 - ✓ section du ligament suspenseur de la verge et désenfouissement
 - ✓ prothèse pénienne
- ✓ pénoplasties d'élargissement (*lipofilling*)
- ✓ plasties du prépuce



Dr Marie Hélène Colson, Montréal Septembre 2008



Génitoplasties au masculin

- ✓ **10.000 hommes aux USA entre 1991 et 1998** (Van Driel, 1998) ⁽¹⁾
- ✓ **Une meilleure connaissance anatomique de la taille du pénis** (Kinsey, 1948 / Bondil 1992 / Bogaert, 1999, Ponchiotti 2001)
- ✓ **peu d'études valides sur les résultats obtenus dans les allongements** (Vardi, 2005) ⁽²⁾
- ✓ **encore moins pour les pénoplasties d'épaississement** (Wessells, 1996) ⁽³⁾
- ✓ **Vardi, Eur Urol 2008** ⁽⁴⁾
 - ❑ **1965-2008 : 34/176 articles**
 - ❑ **complications nombreuses**
 - ❑ **attentes souvent déçues**
 - ❑ **pas de justification scientifique ou médicale**

(1) Van Driel MF et al. (1998) Surgical lengthening of the penis. Br J Urol 82: 81-85

(2) Vardi Y. Penile Enlargement Surgery-Fact or Illusion? Nat Clin Pract Urol. 2005;2(3):114-115

(3) Wessells H et al. (1996) Penile length in the flaccid and erect states: guidelines for penile augmentation. J Urol 156: 995-997

(4) Vardi Y. Harshai, Gil T, Gruenwald L. A Critical Analysis of Penile Enhancement Procedures for Patients with Normal Penile Size: Surgical Techniques, Success, and Complications. Eur Urol. 2008 Aug 8.

Pour le « Sex Design » : Quelles justifications psychologiques ?



Dr Marie Héline Colson, Montréal Septembre 2008

Bénéfice psychologique des génitoplasties cosmétiques?

- ✓ Image du corps sexuel et santé sexuelle (Berman, 2003, ⁽¹⁾)
- ✓ 1 initiative sur la perception des OGE en pré-op ⁽²⁾
- ✓ Aucune évaluation psychologique pré- et post opératoire
 - ❑ Seulement qq protocoles isolés d'évaluation psychopathologique chez l'H.
- ✓ pas de publications évaluant les traits de fonctionnement psychologique ou de psychopathologie
 - ❑ dépression
 - ❑ image du corps / dysmorphophobies
 - ❑ sentiment d'identité et self
- ✓ aucune publication concernant la sexualité avant et après
- ✓ pas d'évaluation combinée mensurations / motif de la demande
- ✓ pas de questionnaires validés
- ✓ Sur le plan psychologique
 - ❑ Importance des dysmorphophobies masculines
 - ❑ Nombre de jeunes gens n'ayant jamais eu de RS
 - ❑ svt jeunes filles vierges avec une demande réitérée
 - ❑ liens avec anorexie, image du corps, dysmorphophobies, psychopathologie ?

(1) J.R. Berman, L.A. Berman, T.J. Werbin and I. Goldstein, Female sexual ... and orgasmic disorders, *J. Sex Marital Ther.* 29 (2003) (Suppl. 1), pp. 1-10

(2) Douglas A. Canning, Self-Assessment of Genital Anatomy, Sexual Sensitivity and Function in Women: Implications for Genitoplasty, *J Urol* 2005, 174(1):308-309

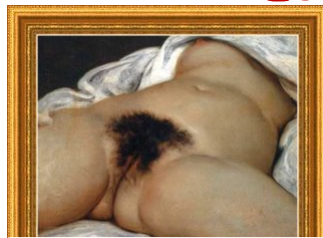Dr Marie Héline Colson, Montréal Septembre 2008

Pour le « Sex Design » : Quelles justifications esthétiques et sociales ?



Dr Marie Hélène Colson, Montréal Septembre 2008

Esthétique du sexe de la femme




« La naissance du monde »
G. Courbet, 1866



- ✓ Longtemps considéré comme laid, sale, tabou
- ✓ révolution féministe
- ✓ Développement de nouvelles normes esthétiques de l'intime
 - ❑ Épilation
 - ❑ Piercing, tattoo
 - ❑ **Forme du sexe**
- ✓ Naissance d'une « esthétique » normalisante du sexe de la femme
- ✓ Banalisation chirurgie esthétique vulvovaginale (*designer vaginas*)

Dr Marie Hélène Colson, Montréal Septembre 2008

Mise en normes de l'esthétique sexuelle féminine



- ✓ Très liée à la culture
- ✓ Fortement orientée par les media et la publicité
- ✓ Très marquée par la pornographie (Rogala, 2003*)
 - ❑ 4 femmes jeunes sur 5 ont connaissance de la pornographie
 - ❑ 1/3 pensent que la pornographie a un impact sur leur comportement sexuel

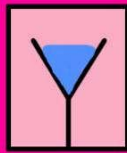
Quelle image idéalisée du sexe féminin, quelles normes ?

* ROGALA C, TYDÉN T. Does pornography influence young women's sexual behavior? *Women's Health Issues* 2003; 13:39-43.
Dr Marie Hélène Colson, Montréal Septembre 2008



Yankowitz, Pour les 31 ans de Play Boy au Brésil

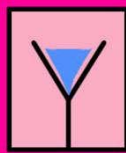
Vers une esthétique minimaliste



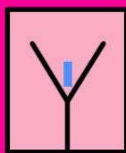
Maillot Classique



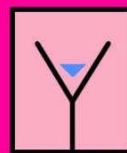
Maillot Brésilien



Maillot Échancré



Maillot Ticket de Métro



Maillot Américain




Maillot Intégrale

Dr Marie Hélène Colson, Montréal Septembre 2008

Face à une logique masculine toujours plus maximaliste

- ✓ Lee et Reiter, 2002 (1)
 - ❑ le S. du petit pénis touche la majorité des adolescents
 - ❑ 37% des cas, influence des films porno
- ✓ Wylie & Eardley, 2007 (2)
 - ❑ 85% des F. satisfaites de la taille du pénis de leur partenaire
 - ❑ 55% des H. ne le sont pas
- ✓ Mondaini, 2002 (n=67) (3)
 - ❑ 9 micropénis, 85% de patients 10-17cm

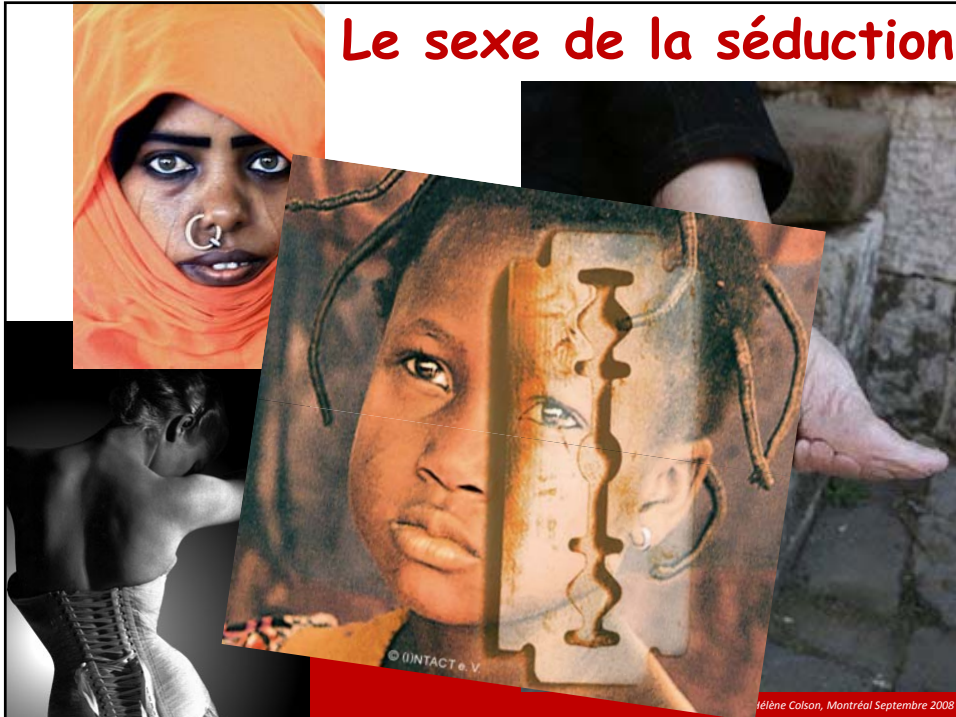

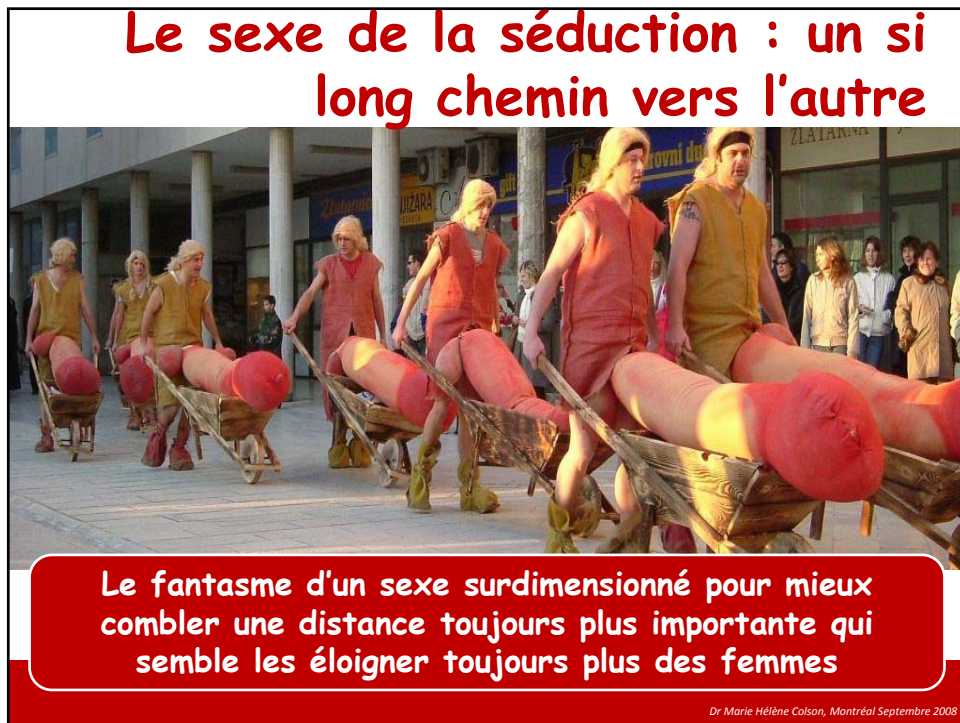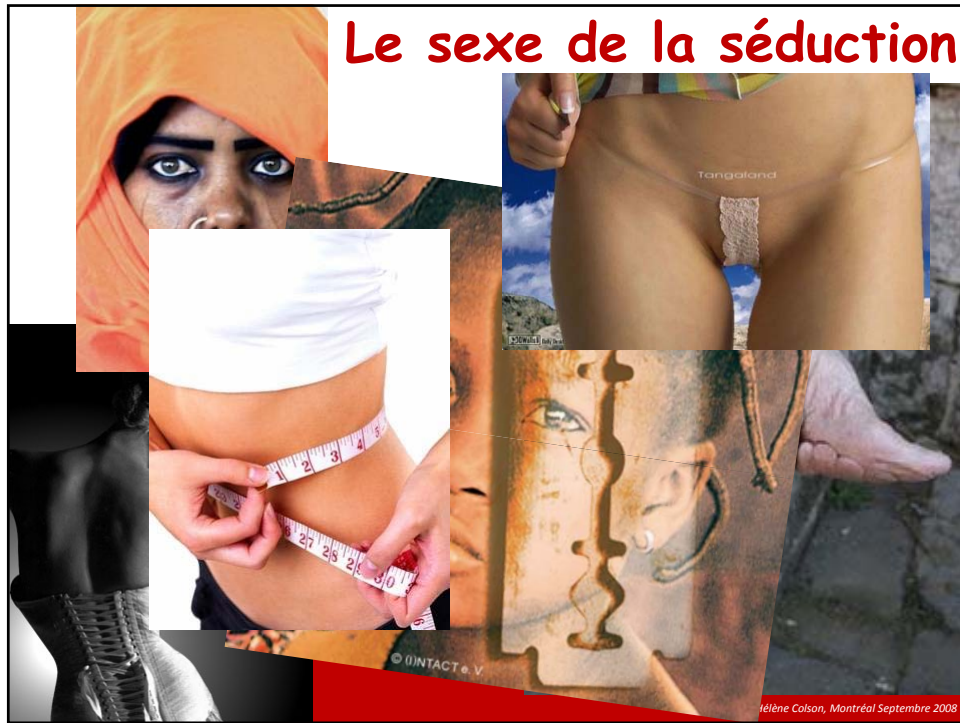(1) Lee PA and Reiter EO (2002) Genital size: a common adolescent male concern. *Adolesc Med* 13: 171-180

(2) Wylie KR, Eardley I., Penile size and the 'small penis syndrome'. *BJU Int.* 2007 Jun;99(6):1449-55

(3) Mondaini N., Ponchiotti R, Gontero P, Muir GH, Natali A, Calderara E, Biscioni S, Rizzo M. Penile length is normal in most men seeking penile lengthening procedures. *Int J Impot Res.* 2002 Aug;14(4):283-6.

Le sexe de la séduction





Les professionnels de santé face au « Sex Design ». Pour la génitoplastie cosmétique?

- ✓ à titre professionnel
 - ❑ une justification prudente dans certains cas bien particuliers
 - ❑ aucune justification morale, idéologique, religieuse
 - ❑ demande vide de sens, phénomène de mode
 - ✓ banalisée par la diffusion du pornographique
 - ✓ Soutenue par l'angoisse et le besoin de normatisation
 - ❑ aucune validation scientifique, médicale et éthique à ce jour
 - ❑ nécessité en urgence d'un consensus et d'un guide de bonnes pratiques
- ✓ À titre individuel
 - ❑ Fantasme d'un sexe virtuel
 - ❑ Vide de fonctionnalité
 - ❑ Vulve virgine et sexe masculin surdimensionné

Dr Marie Hélène Colson, Montréal Septembre 2008



Les professionnels de santé face au « Sex Design ». Pour la génitoplastie cosmétique ? ou contre ?

Dr Marie Hélène Colson, Montréal Septembre 2008